―― 認定医審査症例レポート ――

インプラント周囲炎に罹患した高齢患者に対して多職種連携でアプローチした１症例

和智　貴紀[1)]，荻野洋一郎[1)]，柏﨑　晴彦[2)]

抄録：緒言：高齢患者や全身的既往を有する患者におけるインプラント治療では，再介入する際に，外科的侵襲を加えるのが困難な状況に直面することも多い。今回われわれは，高齢インプラント患者に対して多職種連携にてメインテナンスに取り組んだ１例を経験したので報告する。

症例：患者は 86 歳，女性。2015 年にインプラント周囲の腫脹および疼痛を自覚し，当科受診した。既往歴として，再生不良性貧血や悪性リンパ腫などが挙げられる。口腔衛生管理状態は不良であり，左側上顎臼歯部インプラント周囲歯肉には自然出血および排膿を認めた。また，エックス線検査所見において，全顎的に中等度から重度の辺縁骨吸収像を認めた。

経過：検査所見からインプラント撤去の必要性も考えられるが，本症例は大がかりな外科処置への制約が存在する。そこで患者，介助者および歯科衛生士と協力して徹底的な口腔衛生管理を行うこととした。全顎的な歯肉炎症の緩解を確認し，担当内科医へ全身状態に関して対診した後に，左上臼歯部の不良肉芽掻爬術を行い，良好な経過を得ている。

考察：本症例は，後期高齢者であることに加えて，全身的既往により感染に対して脆弱な状態であり，適切な口腔衛生管理が特に重要になると考えられた。それに対して，多職種が緊密に連携して対応し，少ない侵襲で良好にメインテナンスを行うことができた。

緒　　言

本国は超高齢社会を迎え，今後，歯科医療だけにとどまらず，種々の領域においてどのように対応していくかが課題とされている。医療の進歩は，高齢者の長寿に貢献しているが，平均寿命と健康寿命との間には大きな開きがあり，健康寿命の延伸が緊急の課題となっている。近年，歯科の分野でもこの課題に対してさまざまな議論がなされ，取り組みが行われている。

現在，口腔インプラント治療（以下，インプラント治療）は欠損補綴治療の一つとして広く応用されている。歯の欠損を有する患者にとってインプラント治療は，欠損を補う形態の回復だけでなく咀嚼をサポートし，栄養状態を増進するという機能の面でも大きく寄与している。

1) 九州大学大学院歯学研究院口腔機能修復学講座クラウンブリッジ補綴学分野
2) 九州大学大学院歯学研究院口腔顎顔面病態学講座高齢者歯科学・全身管理歯科学分野

平成 28 年に行われた歯科疾患実態調査によると，平成 27 年 9 月における 65 歳以上の高齢者が 3,384 万人で全人口の 26.7％を占め，80 歳以上人口が 1,000 万人を突破している[1)]。そのなかで，インプラントを有する高齢者は，平成 23 年の 90 万人（3 ％）から平成 28 年の 134 万人（3.69 ％）へ増加している[1)]。また，他の世代においてもインプラントを有する患者は増加しており，それに伴って，今後ますますインプラントを有する高齢患者に遭遇する頻度は高くなることが予想される。現存歯やインプラントを含む補綴装置が，治療終了後からその患者の寿命が尽きるまで良好な状態を維持できれば幸甚である。しかしながら多くの場合，現存歯，インプラントそれぞれに不具合が出る可能性があり，どこかのタイミングで再介入を行わなければならない状態が訪れる。その時点で，インプラント治療時と比べて少なくとも加齢変化は避けられず，また全身的にもなんらかの疾患に罹患し，複数の服薬が行われている可能性もあり，治療時と同程度の外科的侵

図1　初診時口腔内写真

襲を加えることが難しくなっていることが考えられる。高齢者以外の年齢層や健常者に対する治療と違って，限られた条件のなかで，少しでも患者の主訴を解消する治療が求められる。

われわれは，高齢インプラント患者に対して多職種連携にてメインテナンスに取り組んだ1例を経験したので報告する。

症　　例

患　者：86歳（初診時），女性。

主　訴：左上の歯茎が腫れて痛い。

既往歴：#1 再生不良性貧血，#2 悪性リンパ腫（化学療法後18年経過），#3 骨粗鬆症。

かかりつけ内科医にて，#1，#2については定期的に血液検査を行いながら経過観察を，#3についてはアルファカルシドール，メテノロン酢酸エステル，メナテトレノンを内服加療されている。

現病歴：2002年，他院にてインプラント治療を行ったが，その後閉院し，歯科受診が途絶えた。2012年，インプラント周囲粘膜にブラッシング時の痛み，歯肉退縮を実感した。2015年，これまでの症状に加え，自発痛が発現し当科受診となった。

現　症：疼痛が原因で食欲が低下し，自宅にて介護者（娘）により提供される嚥下食を摂取しているとのことだった。介護者の付き添いで自立歩行は可能だった。また，口腔衛生管理に対するモチベーションはきわめて低かった。

口腔内所見：初診時の口腔内写真を図1に示す。口腔衛生管理状態は不良であり，全顎的にプラーク付着を認め，O'Leary's PCRは100％であり，主訴の疼痛を自覚する左側上顎臼歯部および下顎前歯部に自然出血および排膿を認めた。同部はインプラント体スレッド部が露出しており，角化歯肉幅の減少も認められた。

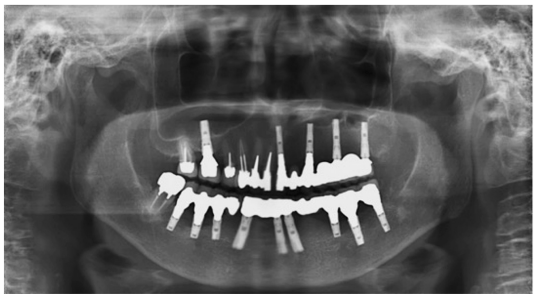

図2　初診時エックス線写真

エックス線検査所見：初診時のパノラマエックス線写真を図2に示す。全顎的にインプラントまたは天然歯周囲骨に中等度から重度の骨吸収像を認める。

臨床診断：インプラント周囲炎，中等度慢性歯周炎。

なお，本報告の投稿について患者本人から文書による同意を得ている。

経　　過

口腔内所見およびエックス線検査所見からインプラント撤去の必要性は十分に考えられるが，高齢であること，既往歴や内服薬からも大がかりな外科処置への制約が存在する。上部構造を除去し，IOD（implant overdenture）を使用する方法もあるが，前医の閉院のために埋入インプラントの詳細に関する問い合わせは難しく，積極的な治療介入が困難な状態だった。そこで，治療の第一歩として患者，介護者および歯科衛生士と協力して徹底的な口腔衛生管理を行うこととした。歯科衛生士との連携では，セルフケアおよびプロフェッショナルケアに関する口腔衛生管理計画を立案した。セルフケアにおいて，患者の意欲が低下していることから，患者だけでなく介護者にも口腔衛生指導を行うこととした。プロフェッショナルケアでは，定期的な口腔衛生管理指導を行うとともに，インプラント周囲炎の症状が増悪した場合の治療方針を事前に患者と話し合う

図３　現在（初診後４年２カ月）の口腔内写真

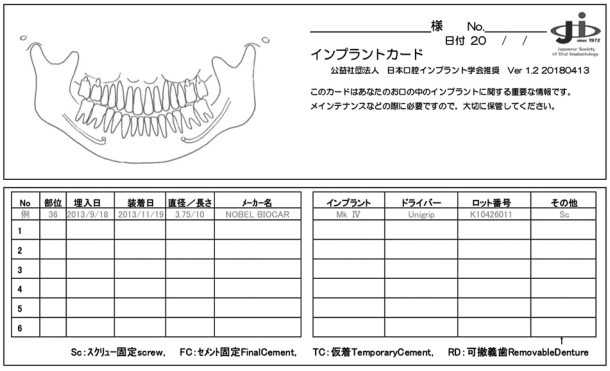

_____様　No._____
日付 20　/　/

インプラントカード
公益社団法人　日本口腔インプラント学会推奨　Ver 1.2 20180413

このカードはあなたのお口の中のインプラントに関する重要な情報です。
メインテナンスなどの際に必要ですので、大切に保管してください。

No	部位	埋入日	装着日	直径／長さ	メーカー名	インプラント	ドライバー	ロット番号	その他
例	36	2013/9/18	2013/11/19	3.75/10	NOBEL BIOCAR	Mk Ⅳ	Unigrip	K10426011	Sc
1									
2									
3									
4									
5									
6									

Sc：スクリュー固定screw，　FC：セメント固定FinalCement，　TC：仮着TemporaryCement，　RD：可撤義歯RemovableDenture

図４　日本口腔インプラント学会が推奨する「口腔インプラントカード」

こと，全身状態が増悪した場合に通院可能な一般開業歯科医院を確認することとした。口腔内状態に問題点が多いことや患者の希望もあり，当院でのリコール間隔は１カ月ごととした。その結果，プロフェッショナルケアを継続し３カ月後にはPCRが34％にまで改善し，主訴部の発赤および腫脹の軽減を認めた。それに伴い，同部位の疼痛が軽減したことで食欲が向上し，患者本人の判断で食形態も嚥下食からきざみ食に移行したとのことだった。その後，全顎的な歯肉状態の改善を確認し，左上臼歯部の不良肉芽掻爬を予定して担当内科医へ対診を行ったところ，血液検査データを含めた検査結果から，外来での小規模な観血的処置に問題はないとの返答を得た。#1に対して担当内科医の指示に従い，施術１時間前にアモキシシリン500 mgの投与を行った。また，施術に際して，看護師と連携しモニタリングを行った。術後さらに歯肉の状態は改善し，食形態は普通食へと移行できたとのことだった。現在（初診後４年２カ月）も１カ月ごとのプロフェッショナルケアに来院しており，良好な経過を得ている（図３）。

考　　察

本症例の既往歴の一つである再生不良性貧血は，骨髄造血能の不全により，赤血球，白血球，血小板の三主要血球が減少する，いわゆる汎血球減少症を主徴とし，複雑な病態を呈する難治性血液疾患である[2,3]。本症例で全顎的に認められた歯肉腫脹および出血は，口腔清掃状態不良であることに加えて，再生不良性貧血の影響が考えられた。本症例は，後期高齢者であることに加えて，全身的既往により，感染に対して脆弱な状態であると考えられ，適切な口腔衛生管理が特に重要になると考えられた。それに対して，医科診療情報を参考にして対応し，少ない侵襲で良好にメインテナンスを行うことができた。また，口腔状態が改善したことで，食事による栄養摂取の改善が図られ，全身状態の改善に繋げることができた。現在も，患者，付き添いの家族，内科医，看護師，歯科衛生士および歯科医が緊密に協力して治療およびメインテナンスにあたっている。

しかしながら，今後インプラント周囲炎病態が増悪した場合や，全身疾患が増悪して来院が途絶えた場合の具体的な対処方法の模索など課題が残る。また，臨床の現場では本症例のように，過去に治療を受けたインプラントに関する情報が不足する場面にたびたび遭遇することから，日本口腔インプラント学会が推奨する「口腔インプラントカード」（図４）などを利用した情報共有が望まれる。

本報告に関連し，開示すべき利益相反はない。

文　　献

1）厚生労働省：平成28年歯科疾患実態調査結果の概要.
2）藤田　寛：再生不良性貧血患者の口腔内小手術における問題点の検討，日口腔外会誌，**12**：2073～2090，1982.
3）池田七菜子：院内救急対応後に判明した重度の再生不良性貧血，老年歯学，**32**：3～7，2017.